

ΠΑΘΟΛΟΓΙΑ ΑΜΦΙΒΛΗΣΤΡΟΕΙΔΟΥΣ



P1

Combined central retinal vein occlusion and cilioretinal artery occlusion in an MTHFR C677T homozygous 26-year-old patient with hyperhomocysteinemia: case report**Ioannidou Estelle^a, Syriga Maria^b, Tseriotis Vasilis-Spyridon^c, Blougouras Thanos^d, Soumplis Vasileios^d, Karampelas Michael^a**^a Ophthalmology Department, Hippokration General Hospital, Athens, Greece^b Konstantopoulou General Hospital, Agias Olgas, Nea Ionia, Athens, Greece^c Neurology Department, Agios Pavlos General Hospital, Thessaloniki, Greece^d Private Practice, Kalamata, Greece

P2

Microvascular alterations in patients with central retinal vein occlusion: An optical coherence tomography angiography study**Irini Chatziralli, Dimitra Oikonomou, Dimitrios Kazantzis, Eleni Dimitriou, Petros Kapsis, Dimitrios Alonistiotis, George Theodossiadis, Panagiotis Theodossiadis**

2nd Department of Ophthalmology, National and Kapodistrian University of Athens, Athens, Greece



P3

Efficacy and safety of brolocizumab in a patient with pigment epithelium detachment non-responder to ranibizumab and aflibercept**Irini Chatziralli, Chrysa Agapitou, Eleni Dimitriou, Petros Kapsis, Ioannis Leontaras, Alexandros Moraitis, Konstantinos Pappelis, Panagiotis Theodossiadis**

2nd Department of Ophthalmology, National and Kapodistrian University of Athens, Athens, Greece



P4

PON1 L55M SNP as a promising genetic biomarker for predicting response to anti-VEGF treatment**Ragkousis Antonios^{1,2}, Kroupis Christos³, Kazantzis Dimitrios¹, Georgalas Ilias⁴, Theodossiadis Panagiotis¹, Chatziralli Irini¹**¹ 2nd Department of Ophthalmology, National and Kapodistrian University of Athens, Attikon University Hospital, Athens, Greece² St. Paul's Eye Unit, Royal Liverpool University Hospital, Liverpool University Hospitals NHS Foundation Trust, Liverpool, United Kingdom³ Department of Clinical Biochemistry and Molecular Diagnostics, National and Kapodistrian University of Athens, Attikon University Hospital, Athens, Greece⁴ 1st Department of Ophthalmology, National and Kapodistrian University of Athens, "G. Gennimatas" General Hospital, Athens, Greece

P5

Severe retinal vasculitis accompanied with acute middle maculopathy in systemic lupus erythematosus**Gartaganis P.¹, Theodorou E.², Giannakis I.¹**¹ Department of Ophthalmology, 251 Hellenic Airforce General Hospital, Athens, Greece² Department of Rheumatology, 251 Hellenic Airforce General Hospital, Athens, Greece

P6

Two cases of punctate inner choroidopathy**Kotrogianni Paraskevi, Papadakos Dimitrios**

Athens Retina Center

ΠΑΘΟΛΟΓΙΑ ΑΜΦΙΒΛΗΣΤΡΟΕΙΔΟΥΣ



P7

Σταθερή δοσολογία Ozurdex® έναντι PRN σε ασθενείς με Διαβητικό Οίδημα Ωχράς**Χριστοδουλάκης Χριστόφορος, Σπανός Μιλτιάδης, Τσιλιμπάρης Κ. Μιλτιάδης, Αναστάσιος Σταυρακάκης**

Οφθαλμολογική Κλινική Πανεπιστημιακού Γενικού Νοσοκομείου Ηρακλείου



P8

Bilateral serous retinal detachment associated with HELLP syndrome: a case report**Fanara Paraskevi, Pansios Lampros, Tzamichas Ioannis, Kapis Paraskevas, Mpalatsoukas Dimitrios**

Ophthalmology Department, Hippokrateio General Hospital of Thessaloniki



P9

Advanced diabetic eye disease masquerading as severe uveitis**Stavrakakis Anastasios, Chalkia Aikaterini, Tsilimbaris Miltiadis**

University Hospital of Heraklion, Crete, Greece



P10

Natural course and multimodal imaging in a male patient with Acute Macular Neuroretinopathy associated with the consumption of anabolic steroids**Smoustopoulos G., Bontzos G., Nikiforou K., Garnavou-Xirou Ch., Xirou T.**

Ophthalmology Department, Hippokrateio General Hospital of Thessaloniki



P11

Οφθαλμολογικά ευρήματα σε ασθενή με συστηματική νόσο "αγγειίτιδας μεγάλων αγγείων"**Σγούρου Χ¹, Μπιτζανάκης Ν¹, Φωκά Β², Γκούμας Ε¹, Λιονή Α², Τζαβάρα Β², Ξηρού Τ¹, Καμπανάρου Σ¹**Ιατρείο Αμφιβληστροειδούς, Οφθαλμολογικό τμήμα¹, Γενικό Νοσοκομείο Αθηνών, Κοργιαλένιο Μπενάκειο, Ε.Ε.ΣΑ' Παθολογική Κλινική², Γενικό Νοσοκομείο Αθηνών, Κοργιαλένιο Μπενάκειο, Ε.Ε.Σ

P12

Η χρήση του ενθέματος δεξαμεθαζόνης σε ασθενείς με ανθεκτικό οίδημα ωχράς κηλίδας λόγω σακχαρώδη διαβήτη ή απόφραξης φλέβας αμφιβληστροειδούς**Μπιτζανάκης Ν., Σγούρου Χ., Μπόντζος Γ., Γαρνάβου-Ξηρού Χ., Γκίζης Η., Ξηρού Τ., Καμπανάρου Σ.**

Οφθαλμολογικό τμήμα, Γενικό Νοσοκομείο Αθηνών, Κοργιαλένιο Μπενάκειο, Ε.Ε.Σ



P13

Ραγέν αρτηριακό μακροανεύρυσμα αμφιβληστροειδούς με θεραπεία πρώτης γραμμής ενδοβόλβια αφλιβερόσηπη**Κισκήρα Ευτυχία-Ελευθερία, Αθανασίου Αθηνά, Πέγκας Ιωάννης,****Κανελλόπουλος Σπυρίδων**

Κρατική Οφθαλμολογική Κλινική Γ.Ν.Α Γ.Γεννηματάς



P14

Visual impairment and color vision disturbances after tranexamic acid administration**Blavakis Emmanouil, Masson Alexandre, Thumann Gabriele, Malclès Ariane**

Department of Ophthalmology, Geneva University Hospitals, Geneva, Switzerland

ΠΑΘΟΛΟΓΙΑ ΑΜΦΙΒΛΗΣΤΡΟΕΙΔΟΥΣ



P15

Μερική απόφραξη κεντρικής φλέβας αμφιβληστροειδούς μετά από χρήση κάνναβης: A case report

Κισκήρα Ευτυχία-Ελευθερία, Κτιστάκης Νικόλαος, Καλαϊτζάκης Παντελεήμων, Κανελλόπουλος Σπυρίδων
Κρατική Οφθαλμολογική Κλινική Γ.Ν.Α Γ.Γεννηματάς



P16

Paracentral Acute Middle Maculopathy σε ασθενή με νόσο Parkinson μετά από έναρξη θεραπείας με αμανταδίνη

Κοντομίχος Λουκάς¹, Μπάτσος Γεώργιος¹, Μάγγου Ευδοκία², Μπουρατζής Νικόλαος¹, Μπότου Άννα¹, Καραγιάννης Δημήτριος¹, Παροϊκάκης Ευστράτιος¹
1 Β' Οφθαλμολογικό Τμήμα, Οφθαλμιατρείο Αθηνών, Αθήνα
2 Κέντρο Υγείας Πλατείας Αττικής, Αθήνα



P17

Cystoid macular edema following rituximab infusion: a mini review of the literature

Gouliopoulos Nikolaos, Bouratzis Nikolaos, Rouvas Alexandros
2nd Department of Ophthalmology, Medical School of University of Athens, Athens, Greece



P18

The effect of weight management in developing diabetic retinopathy in type-2 diabetes mellitus

Gouliopoulos Nikolaos^{1,2}, Antonopoulos Alexios³, Siasos Gerasimos³, Moschos Marilita², Oikonomou Evangelos³, Kassi Eva⁴, Tousoulis Dimitrios³
1 2nd Department of Ophthalmology, Medical School of University of Athens, Athens, Greece
2 1st Department of Ophthalmology, Medical School of University of Athens, Athens, Greece
3 1st Department of Cardiology, Medical School of University of Athens, Athens, Greece
4 1st Department of Propaedeutic and Internal Medicine, Division of Diabetes Medical School of University of Athens, Athens, Greece



P19

Η αποτελεσματικότητα των ενδοϋαλοειδικών εγχύσεων αφλιμπερσέπτης στη θεραπεία της νεοαγγειωμένης αποκόλλησης του μελαγχρόου επιθηλίου στα πλαίσια της ηλικιακής εκφύλισης της ωχράς κηλίδας

Άνδρου Αγγελική, Γκουλιόπουλος Νικόλαος, Ρουβάς Αλέξανδρος, Δούβαλη Μαρία, Θεοδοσιάδης Παναγιώτης
B Πανεπιστημιακή Οφθαλμολογική Κλινική, ΠΓΝ «Αττικόν»



P20

Resveratrol food supplements in wet AMD: The 12-month findings of a prospective study

Datseris Ioannis¹, Bouratzis Nikolaos², Kotronis Charalambos³, Datseris Iordanis¹, Tzanidaki Malvina-Efthimia¹, Rouvas Alexandros³, Gouliopoulos Nikolaos³
1 OMMA Eye Institute, Athens, Greece
2 Specialized Eye Hospital "Ophthalmiatreion" Athinon, Athens, Greece
3 2nd Department of Ophthalmology, Medical School of University of Athens, Athens, Greece

ΠΑΘΟΛΟΓΙΑ ΑΜΦΙΒΛΗΣΤΡΟΕΙΔΟΥΣ



P21

A case of complete resolution of subretinal fluid in the fellow eye after an aflibercept injection in wet AMD

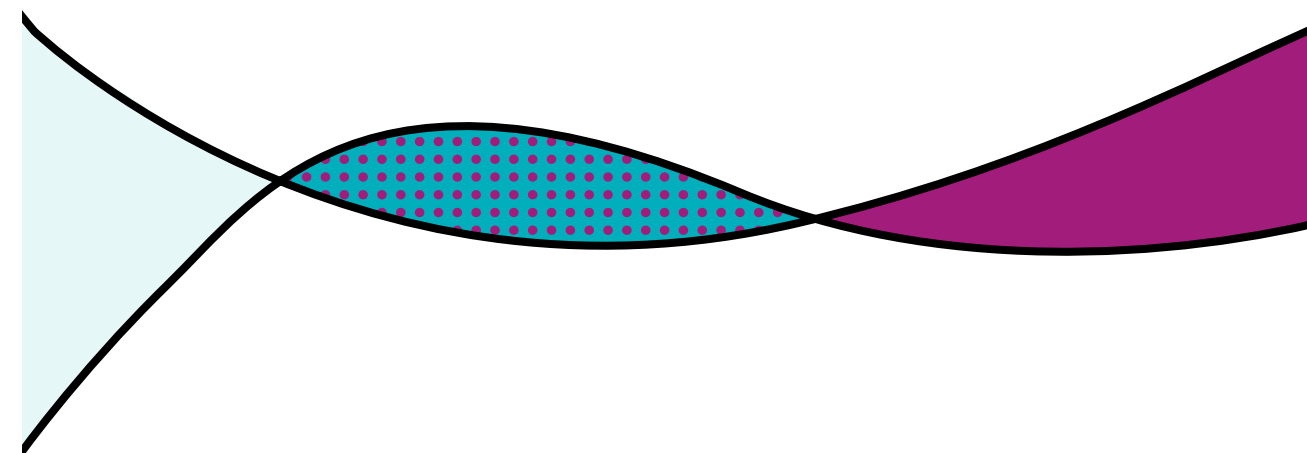
Rouvas Alexandros¹, Theodossiadis Panagiotis¹, Georgalas Ilias², Gouliopoulos Nikolaos¹
1 2nd Department of Ophthalmology, University of Athens Medical School, 'Attikon' General Hospital Athens, Haidari, Athens, Greece.
2 1st Department of Ophthalmology, University of Athens Medical School, 'G. Gennimatas' General Hospital, Holargos, Athens, Greece



P22

The coexistence of PAMM with Impending CRVO to a post-Covid-19 patient

Kontomichos Loukas, Tsigkos Dimitris, Bouratzis Nikolaos, Kopsini Dimitra, Karagiannis Dimitrios, Paroikakis Efstratios
Specialized Eye Hospital Ophthalmiatreion Athinon, Athens, Greece



ΧΕΙΡΟΥΡΓΙΚΗ ΑΜΦΙΒΛΗΣΤΡΟΕΙΔΟΥΣ



P23

Tractional retinal detachment secondary to Sickle Cell Retinopathy: case presentation and surgical management

P. Papadopoulou Eleni¹, Dervenis Nikolaos¹, Vagiakis Iordanis¹, Giannoukaki Aikaterini¹, Styllas Foteinos¹, Stathi Theodora¹, Kalaitzidou Alina¹, Topouzis Fotis¹
1 1st Department of Ophthalmology, Aristotle University of Thessaloniki, AHEPA University Hospital, Thessaloniki



P25

Νεφεφανάκη στην απορρόφηση του εμμένοντος υπαμφιβληστροειδικού υγρού έπειτα από χειρουργική επέμβαση για αποκόλληση αμφιβληστροειδούς

Μπόντζος Γεώργιος, Σμουστόπουλος Γεώργιος, Γκίζης Ήλιας, Γαρνάβου-Ξηρού Χριστίνα, Κόντου Ευγενία, Ξηρού Τίνα
Οφθαλμολογική Κλινική, Κοργιαλένιο-Μπενάκειο Γενικό Νοσοκομείο, Αθήνα, Ελλάδα



P26

Management of giant retinal tear with vitrectomy and perfluorocarbon liquid as short-term tamponade

Stamoulas Konstantinos, Chandra Aman
Southend University Hospital, Mid and South Essex NHS Trust



P27

Management of acute onset endophthalmitis in a patient with a retained intraocular foreign body

Gkizis I., Bitzanakis N., Karakosta C., Garnavou-Xirou C., Bontzos G., Smoustopoulos G., Kabanarou S., Xirou T.
Department of Ophthalmology, General Hospital of Athens, Korgialenio-Benakio, E.E.S



P28

Tractional Lamellar Hole: to operate or not to operate?

Nikiforou K, Smoustopoulos G, Garnavou-Xirou C, Xirou V, Xirou T
Ophthalmology Department, Korgialenio Benakio General Hospital, Athens, Greece



P29

Macular folds – when to intervene?

Ch'ng Soon Wai¹, Kalogeropoulos Dimitrios²
1 Birmingham and Midland Eye Centre, Birmingham, UK
2 University Hospital of Ioannina, Greece



P30

Retinal toxicity after intracameral use of a standard dose of cefuroxime for phacoemulsification and vitrectomy combined surgery

Spanos Evangelos, Kourentis Christina, Bouratzis Nikolaos, Paroikakis Eustratios, Peponis Vasilios
1st Ophthalmology Department, Ophthalmiatrio Athinon

ΧΕΙΡΟΥΡΓΙΚΗ ΑΜΦΙΒΛΗΣΤΡΟΕΙΔΟΥΣ



P31

OCT imaging of a spontaneous retinal break in the posterior pole treated with Yellow dye laser

Bouratzis Nikolaos¹, Markopoulos Ioannis¹, Batsos Georgios¹, Karagiannis Dimitrios¹, Kontomichos Loukas¹, Gouliopoulos Nikolaos², Paroikakis Eustratios¹
1 Specialized Eye Hospital Ophthalmiatrieion Athinon, Athens Greece
2 Department of Ophthalmology, University of Athens Medical School, 'Attikon' General Hospital Athens, Haidari, Athens, Greece



P32

10 year follow-up of a patient with full thickness macular hole associated with dry Age-Related Macular Degeneration

Paroikakis Eustratios, Bouratzis Nikolaos, Batsos Georgios, Kourenti Xristina, Tsigkos Dimitrios, Kopsini Dimitra, Spanos Evangelos, Karagiannis Dimitrios
Specialized Eye Hospital Ophthalmiatrieion Athinon, Athens, Greece

ΟΓΚΟΛΟΓΙΑ



P33

A spontaneous regression of probable retinoblastoma: a case report

Farantzos George, Loukianou Eleni
Dr Farantzos George Private Office, Lamia, Greece
Dr Eleni Loukianou Private Office, Limassol, Cyprus



P34

Optic nerve melanocytoma and its differential diagnosis: case presentation

Vagiakis Iordanis, Dervenis Nikolaos, Athanasiadis Vasilios, Papadopoulou Elena, Styllas Foteinos, Stathi Theodora, Topouzis Fotios
A' University department of ophthalmology, AHEPA Hospital, Thessaloniki

ΦΛΕΓΜΟΝΕΣ



P35

Αμφοτερόπλευρη ραγοειδίτιδα με οίδημα ωχράς και οπτικού νεύρου σχετιζόμενη με τη χορήγηση PembrolizumabΓιαννουλάκος Γ.¹, Αναγνωστοπούλου Σ.¹, Γεροδήμος Γ.¹, Μεταξιώτης Α.¹, Παπαθωμάς Θ.¹, Κουτσιούκη Χ.²1 Οφθαλμολογική Μονάδα Ημερήσιας Νοσηλείας «ΟΡΑΣΗ», Τρίκαλα
2 Οφθαλμολογικό Κέντρο «Ophthalmica», Θεσσαλονίκη

P36

Scleral fixated fluocinolone acetonide implant in a patient with ocular sarcoidosisJanvi Karia^{1,2}, Stamoulas Konstantinos¹1 Southend University Hospital, Mid and South Essex NHS Trust
2 Hinchingsbrooke Hospital

P37

Ενδοφθαλμίτιδα σε βιτρεκτομηθέντα οφθαλμό με καθυστερημένη έναρξη μετά από φακοθρυψίαΡήση-Κοζιώνα Αλέξια¹, Καψής Πέτρος¹, Οικονόμου Δήμητρα¹, Hristov PETKO¹, Θεοφανόπουλος Ιωάννης¹, Ανανωστοπούλου Μάρθα¹, Αλωνιστιώτης Δημήτριος¹
Β' Πανεπιστημιακή Οφθαλμολογική Κλινική ΕΚΠΑ, Πανεπιστημιακό ΓΝ "Αττικόν"

P38

Εκδήλωση ενδογενούς ενδοφθαλμίτιδας σε ασθενή με διαβητική αμφιβληστροειδοπάθειαΟικονόμου Δ.¹, Hristov P.¹, Ρήση-Κοζιώνα Α.¹, Θεοφανόπουλος Ι.¹, Άνδρου Α.², Αλωνιστιώτης Δ.¹1 Β' Πανεπιστημιακή Οφθαλμολογική κλινική ΕΚΠΑ, Π.Γ.Ν. "ΑΤΤΙΚΟΝ"
2 Ιδιώτης Οφθαλμίατρος

P39

A challenging case of recurrent resistant retinal toxoplasmosis in a young patient

Markopoulos Ioannis, Spanos Evaggelos, Evripidou Thalia, Diamantopoulou Kalliopi, Peponis Vasilios

1st Ophthalmology Department, Ophthalmiatrio Athinon Specialty Hospital



P40

Evaluation of the efficacy of a novel formulation of moxifloxacin, specifically designed for sustained intraocular release, in experimental endophthalmitisTsoka Pavlina¹, Scoulica Effie², Natsaridis Evangelos^{3,4}, Antimisiaris G. Sophia^{3,4}, Tsilimbaris K. Miltiadis¹

1 Laboratory of Vision and Optics, University of Crete Medical School, Heraklion, Crete, Greece — 2 Laboratory of Clinical Microbiology and Molecular Microbiology, University of Crete Medical School, Heraklion, Crete, Greece — 3 Laboratory of Pharmaceutical Technology, Department of Pharmacy, University of Patras, Rio, Greece — 4 Foundation for Research and Technology Hellas, Institute of Chemical Engineering Sciences (FORTH/ICE-HT), Rio, Greece

ΔΙΑΦΟΡΑ ΘΕΜΑΤΑ



P41

Gold Nanoparticles as contrast agents in ophthalmic imaging

Kavalarakis Alexandra, Spyratou Ellas, Kavalarakis Marianna, Efstathopoulos Efstathios

2nd Department of Radiology, General University Hospital Attikon, Medical School, National and Kapodistrian University of Athens, Athens Greece



P42

Torpedo Maculopathy: A pediatric case series

Maliotis Neofytos

General Hospital Nikea - Pirea "Ag. Panteleimon"



P43

Μπορεί μία Περιδήνητη Φλεβα να μιμηθεί ένα Μελάνωμα;

Ραπάνου Ανδρομάχη, Μπλούνας Στυλιανός, Πέγκυ Μπουζίκα, Γεωργοπούλου Ελένη, Γεωργάλας Ηλίας

Α' Πανεπιστημιακή Οφθαλμολογική Κλινική, ΓΝΑ «Γ Γεννηματάς»



P44

Περιστατικό γιγαντοκυτταρικής αρτηρίτιδας με φυσιολογικούς δείκτες φλεγμονής

Κόντου Ε., Σγούρος Π., Καρακώστα Χ., Μπουντούρη Ε., Σγούρου Χ., Καμπανάρου Μ., Ξηρού Τ.

Οφθαλμολογική κλινική του Γενικού Νοσοκομείου Αθηνών Κοργιαλένιο - Μπενάκειο Ελληνικός Ερυθρός Σταυρός



P45

Retinal detachment in patient with phacik IOL

Barlampa Katerina, Papakonstantinou Evangelia, Doumazos Spyros, Petrou Petros

1General Hospital of Athens "G. Gennimatas"



P46

Οξεία παροδική απώλεια όρασης μετά από επέμβαση εμβολισμού υποβοηθούμενη με stent ανευρύσματος βασικής αρτηρίας

Γκίζης Ηλίας, Κοντογιάννη Χρυσήδα, Παπαδόπουλος Αλέξανδρος, Μπόντζος Γεώργιος, Σμουστόπουλος Γεώργιος, Ξηρού Τίνα

Κοργιαλένιο Μπενάκειο Γ.Ν.Α., Ε.Ε.Σ.



P47

Η επίδραση ελαίου σιλικόνης στη στιβάδα των γαγγλιακών κυττάρων του αμφιβληστροειδούς μετά από pars plana υαλοειδεκτομή για αποκατάσταση ρηματογενούς αποκόλλησης αμφιβληστροειδούς

Καραμήτσος Αθανάσιος, Μηχανετζή Μαρία-Αναστασία, Τζάκρη Δήμητρα, Τζέτζη Δέσποινα, Δραγούμης Ιωάννης, Ζιάκας Νικόλαος

Β' Οφθαλμολογική Πανεπιστημιακή κλινική ΑΠΘ του Γενικού Νοσοκομείου Παπαγεωργίου