

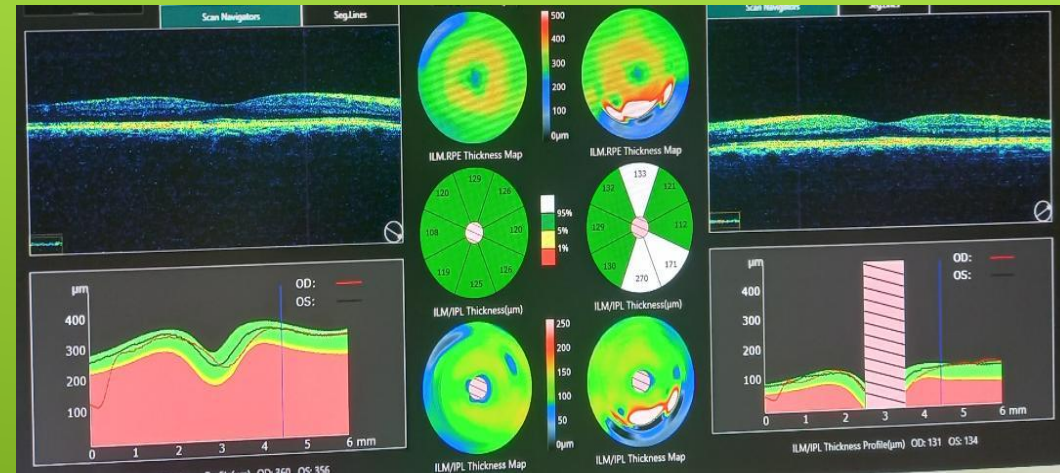
ΠΑΡΟΥΣΙΑΣΗ ΠΕΡΙΣΤΑΤΙΚΟΥ
ΑΜΦΟΤΕΡΟΠΛΕΥΡΟ ΟΙΔΗΜΑ
ΩΧΡΑΣ ΚΗΛΙΔΑΣ ΣΕ ΑΣΘΕΝΗ
ΜΕΤΑ ΑΠΟ ΑΙΜΟΚΑΘΑΡΣΗ

ΚΑΡΑΓΙΑΝΝΗ ΑΝΑΣΤΑΣΙΑ, ΓΟΥΡΓΟΥΛΗ ΙΩΑΝΝΑ,
ΓΟΥΡΓΟΥΛΗ ΚΑΛΛΙΟΠΗ, ΣΠΑΗ ΣΟΦΙΑ

ΓΝΑ ΣΙΣΜΑΝΟΓΛΕΙΟ-ΑΜΑΛΙΑ ΦΛΕΜΙΓΚ, ΑΘΗΝΑ

- ▶ **Σκοπός:** Να παρουσιαστεί ένα περιστατικό με αμφοτερόπλευρο οίδημα ωχράς κηλίδας, 3 μέρες μετά την αιμοκάθαρση.
- ▶ **Παρουσίαση περιστατικού:** Ασθενής θήλυ, 88 ετών, που παρακολουθείται στα Εξωτερικά Ιατρεία της Κλινικής μας από το 2021, έχει υποβληθεί σε χειρουργείο καταρράκτη ΔΑΟ την Άνοιξη του 2022. Από την κλινική εξέταση, μετεγχειρητικώς η ασθενής είχε οπτική οξύτητα ΔΑΟ 9/10 και 8/10 χωρίς διόρθωση και οcτ χωρίς παθολογία. Λόγω την κακής λειτουργίας των νεφρών της 6 μήνες μετά την τελευταία κλινική της εξέταση, συνεστήθη από τον θεράποντα νεφρολόγο, να υποβληθεί σε αιμοκάθαρση. 3 μέρες μετά την αιμοκάθαρση, η ασθενής ανέφερε θάμβος οράσεως ΔΑΟ. Από τον οφθαλμολογικό έλεγχο, διεπιστώθη 2/10 ρh ΔΟ και 1/10 ρh ΑΟ. Βυθοσκοπικά παρατηρήθηκε οίδημα ωχράς κηλίδας άμφω, το οποίο επιβεβαιώθηκε με οcτ. ΕΟΠ: 12/11 mmHg. Σε συνεννόηση με τον Νεφρολόγο της, η ασθενής μπήκε σε πρωτόκολλο anti-VEGF εγχύσεων άμφω.

ΟCΤ ΠΡΟΕΓΧΕΙΡΗΤΙΚΑ



ΟCT μετά την αιμοκάθαρση

Συμπέρασμα: Λόγω της κακής γενικής κατάστασης της, η ασθενής δεν ήταν σε θέση ούτε να επανεξετασθεί, ούτε να γίνει έγχυση των anti-VEGF μέχρι και σήμερα

