

# Optic disc swelling and retinal hemorrhages as sign of multiple myeloma recurrence

Maria Pantelidou<sup>1</sup>, Eleni Dimitriou<sup>1</sup>, Konstantinos Gkontopoulos<sup>2</sup>, Vasiliki Pappa<sup>2</sup>, Panagiotis Theodossiadis<sup>1</sup>, Irini Chatziralli<sup>1</sup>

<sup>1</sup>2<sup>nd</sup> Department of Ophthalmology, Attikon University Hospital, National and Kapodistrian University of Athens, Athens, Greece

<sup>2</sup>2<sup>nd</sup> Department of Internal Medicine, Attikon University Hospital, National and Kapodistrian University of Athens, Athens, Greece

## Ατομικό ιστορικό-Πορεία νόσου

- ♀, 62 ετών, ΠΜ ελαφρών λ αλύσεων (07/21)
- 6 συνεδρίες Ακτινοθεραπείας (κάταγμα Ο1 κατά τη διάγνωση-08/21)
  - 6 κύκλοι Χημειοθεραπείας (VRd) και συντήρηση με Vd
  - Μεταμόσχευση Αιμοποιητικών Κυττάρων (05/22)
  - έκτοτε σε θεραπεία συντήρησης με Revlimid

A.I.: χολοκυστεκτομή (05/21)

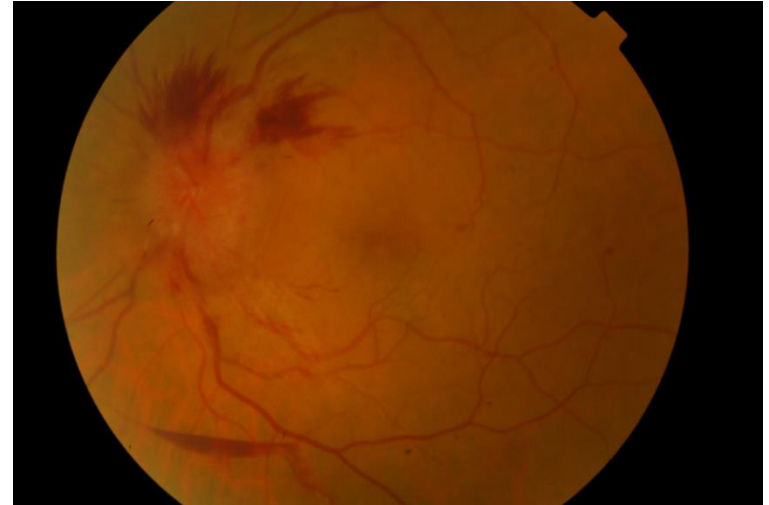
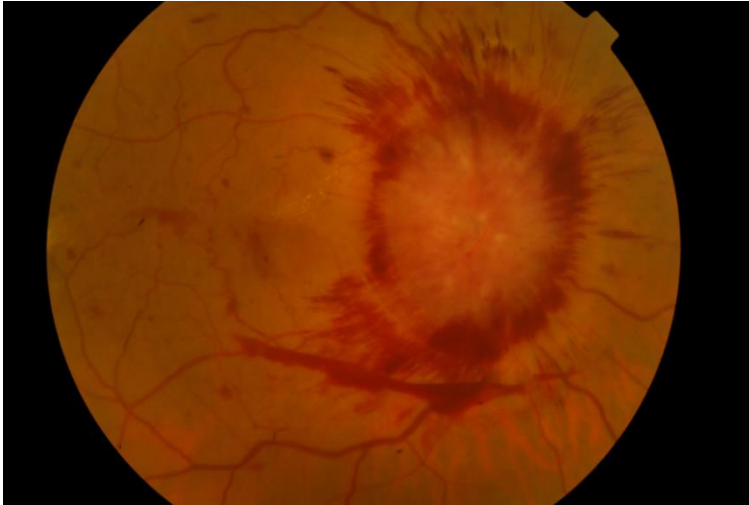
A.O.I.: ουδέν ( διαθλαστική ανωμαλία διορθούμενη με γυαλιά)

## Παρούσα νοσηρότητα-Κλινικά ευρήματα

- ↓ Ο.Ο. ΔΑΟ
- αναφερόμενη διπλωπία
- καταβολή δυνάμεων
- αστάθεια



- **BCVA<sub>ΔΟ</sub>: 4/10**
- **BCVA<sub>ΑΟ</sub>: 6/10**
- Κερατοειδής: διαυγής, ΠΘ: κφ
- Οφθαλμοκινητικότητα: πλήρης, παροδική διπλωπία στις οριζόντιες θέσεις
- Κορικά αντ/κά: κφ
- Χρωματική αντίληψη: κφ



### Βυθοσκόπηση:

- οίδημα οπτικών θηλών
  - φλογοειδείς αιμορραγίες και σε προαμφιβληστροειδικό επίπεδο
  - ολιγάριθμες στικτές αιμορραγίες στον οπίσθιο πόλο
- Ευρήματα ΔΟ>ΑΟ

## Παρακλινικές εξετάσεις-Παρέμβαση

**ONH:** ↑ Ενδοκράνια Πίεση, κυτταροβρίθεια

**MRI:** χωρίς ευρήματα χωροκατακτητικής  
εξεργασίας



Θεραπεία  
φόρτισης με νέους  
κύκλους VRd

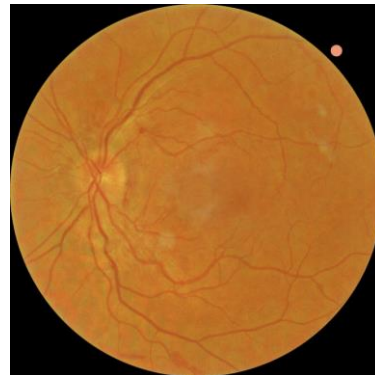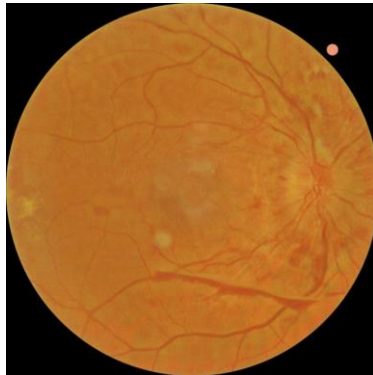


▶ Υποτροπή με προσβολή ΚΝΣ (μηνιγγική διήθηση) και οφθαλμική προσβολή

Follow-up σε 2 μήνες

• **BCVA<sub>ΔΟ</sub>: 8/10<sup>+</sup>**  
• **BCVA<sub>ΑΟ</sub>: 8/10<sup>+</sup>**

- Οφθαλμοκινητικότητα: κφ
- Κορικά αντ/κά: κφ
- Χρωματική αντίληψη: κφ



### Συμπεράσματα

- Οφθαλμική προσβολή μπορεί να είναι σημάδι υποτροπής της νόσου ακόμα και υπό θεραπεία συντήρησης
- Το πολλαπλό μνέλωμα αποτελεί νόσο «χαμαιλέοντα» με ποικίλες οφθαλμικές εκδηλώσεις