

# ΑΜΦΟΤΕΡΟΠΛΕΥΡΗ ΟΦΘΑΛΜΙΚΗ ΠΡΟΣΒΟΛΗ ΣΕ ΕΝ ΡΛΑQUΕ ΜΗΝΙΓΓΙΩΜΑ ΤΗΣ ΒΑΣΗΣ ΤΟΥ ΚΡΑΝΙΟΥ.

ΧΡΙΣΤΟΔΟΥΛΟΥ ΠΑΝΑΓΙΩΤΗΣ MD MSC FEBO, ΝΙΚΟΛΑΪΔΗΣ ΕΥΤΥΧΙΟΣ, ΚΑΤΣΙΜΠΡΗΣ ΙΩΆΝΝΗΣ MD PHD

ΟΦΘΑΛΜΟΛΟΓΙΚΗ ΚΛΙΝΙΚΗ, Γ.Ν. ΠΑΤΡΩΝ « Ο ΆΓΙΟΣ ΑΝΔΡΕΑΣ».


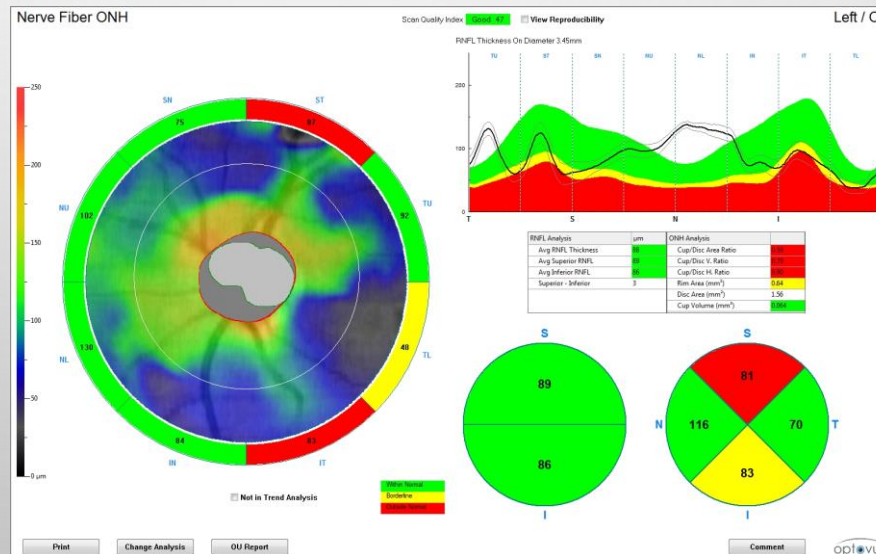
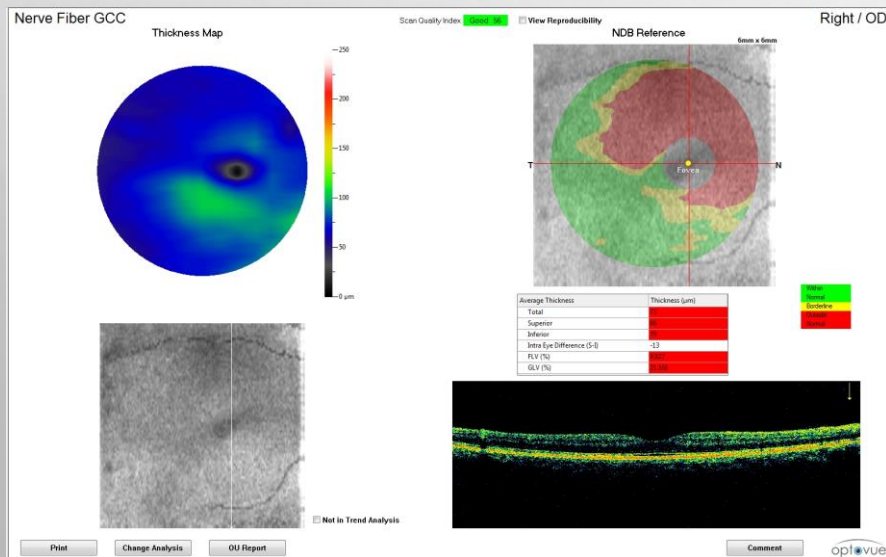

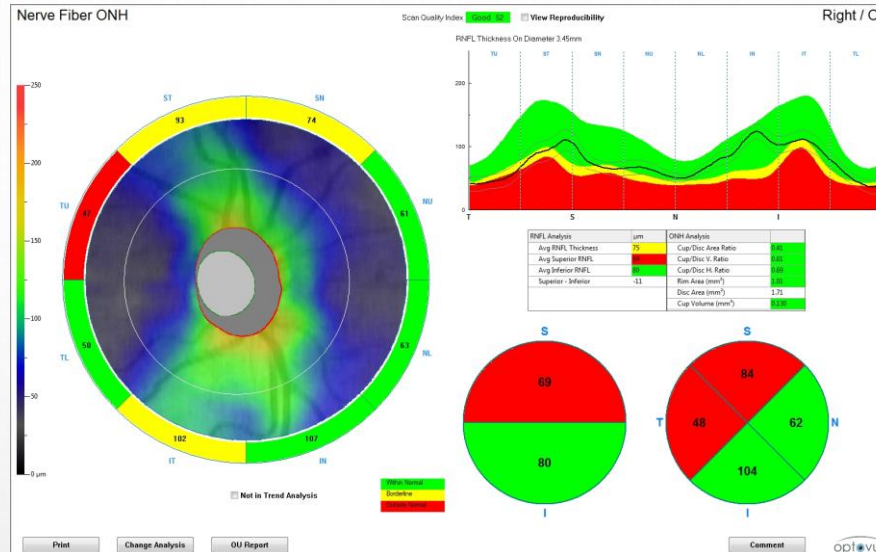
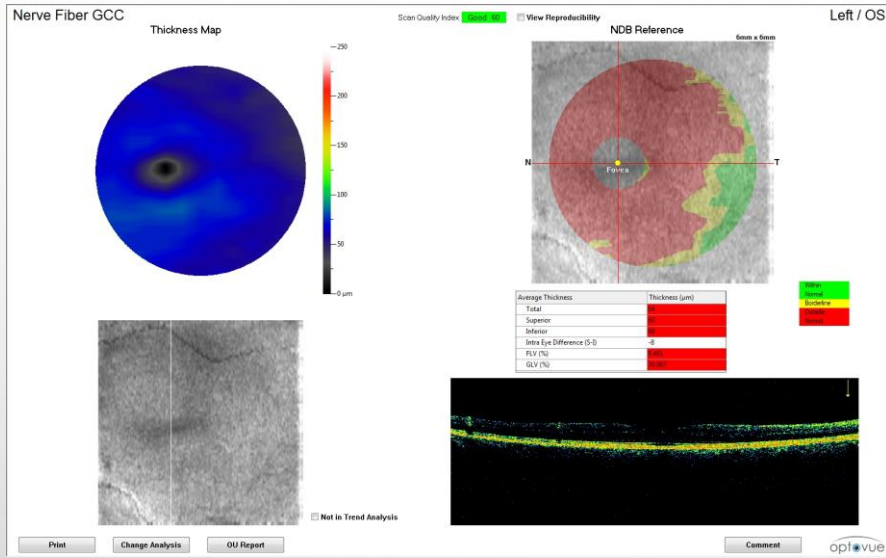


60 ΕΤΩΝ

ΑΜΦΟΤΕΡΟΠΛΕΥΡΟ ΘΆΜΒΟΣ ΎΡΑΣΗΣ  
ΚΕΦΑΛΑΛΓΙΑ

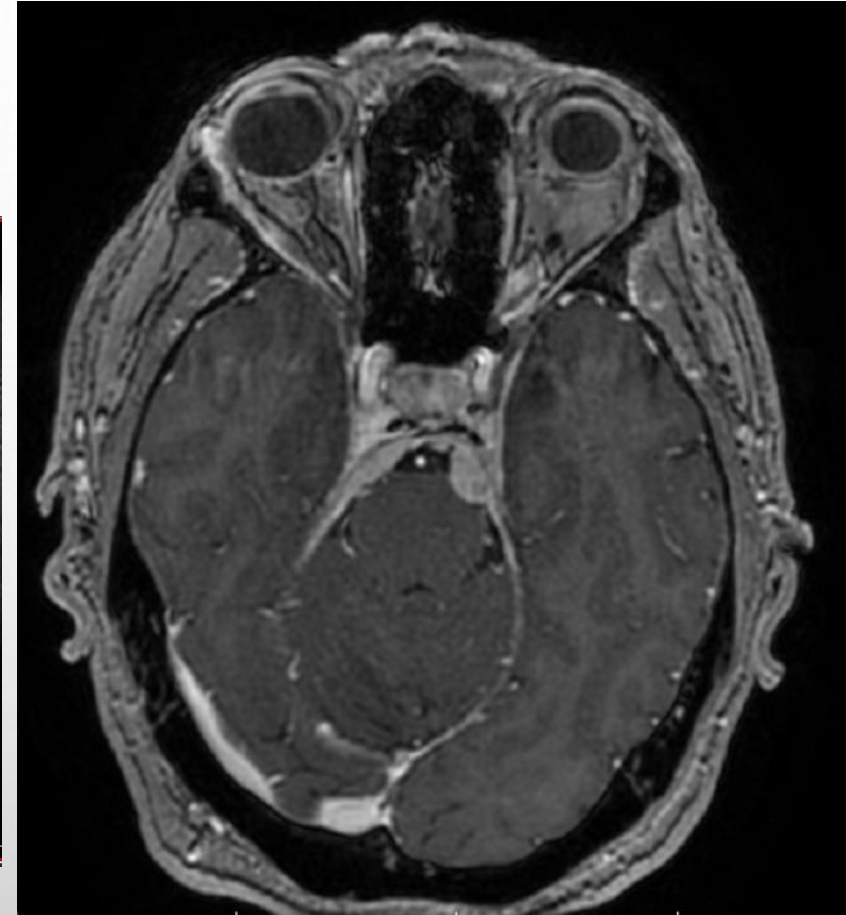
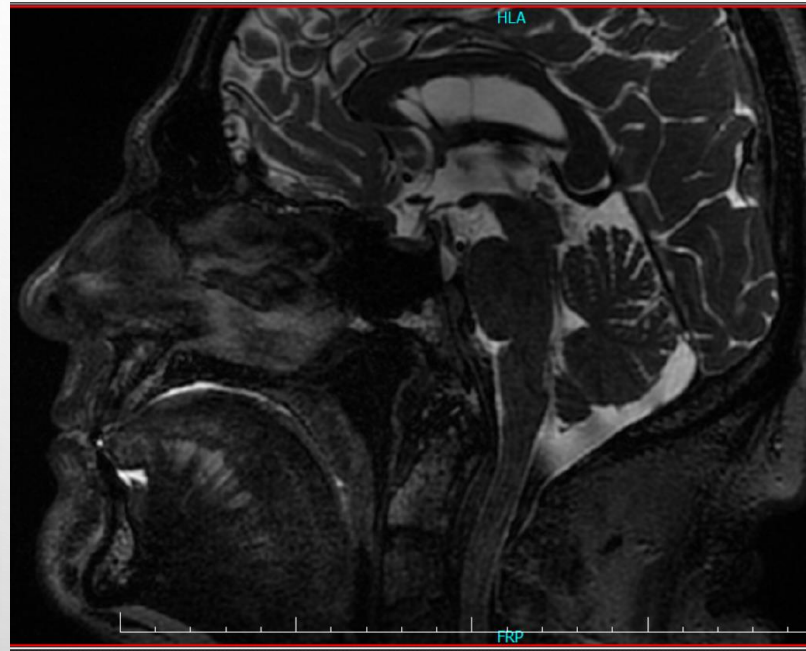
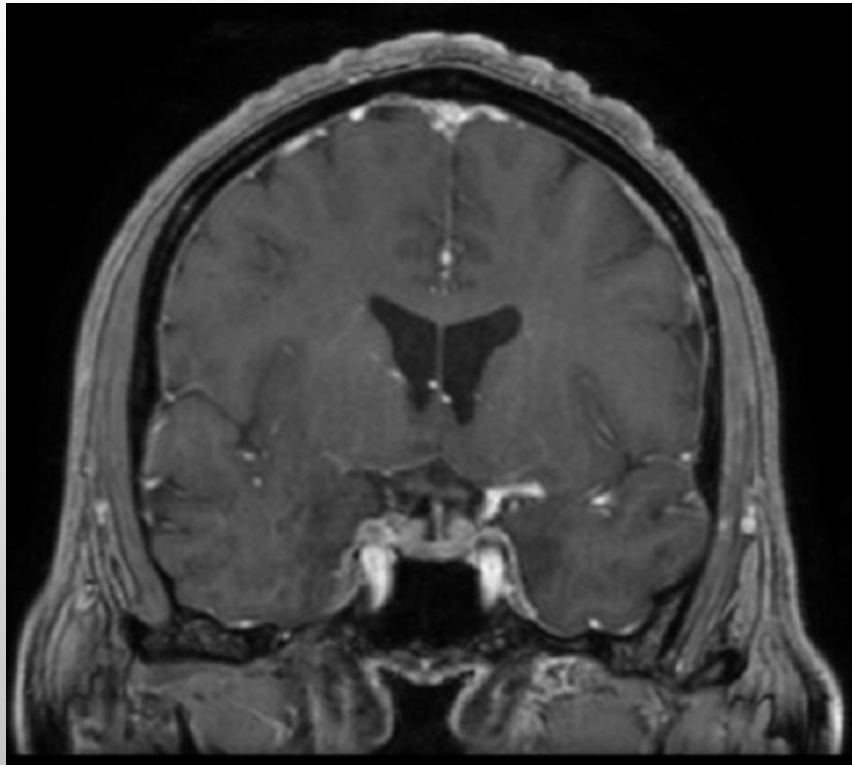


BCVA: OD 3/10, OS ΜΔ  
RNFL: OD 75MM, OS 58MM  
VF: OD -23.77DB, OS -32.73DB



# MRI

ΠΕΠΑΧΥΣΜΕΝΕΣ ΜΗΝΙΓΓΕΣ ΒΑΣΗΣ ΚΡΑΝΙΟΥ  
ΜΕΤΑΧΙΣΜΑΤΙΚΟ ΤΜΗΜΑ ΟΠΤΙΚΩΝ ΝΕΥΡΩΝ  
ΕΝΔΟΚΟΓΧΙΚΗ ΜΟΪΡΑ ΟΠΤΙΚΟΥ ΝΕΥΡΟΥ





Patient: KOUFOGIANNAKIS, ANTONIOS  
 Physician:  
 Operator:  
 Disease:

Gender: Male  
 ID:

Exam Date: 01/12/2023  
 DOB(age): 12/12/1963 (59)  
 Ethnicity:  
 Algorithm Ver: A2017, 0, 0, 31

# BCVA: OD 5/10, OS ΜΔ

## ΜΕΤΑ ΘΕΡΑΠΕΙΑ 28 ΣΥΝΕΔΡΊΩΝ RT

### MRI: ΑΜΕΤΆΒΛΗΤΗ ΕΙΚΌΝΑ

Nerve Fiber ONH

Scan Quality Index: 100%  View Reproducibility

Left / OS

