

MULTIMODAL IMAGING ΠΕΡΙΠΤΩΣΗΣ ΧΟΡΟΑΜΦΙΒΛΗΣΤΡΟΕΙΔΙΟΠΑΘΕΙΑΣ ΣΕ ΕΛΑΦΟΣ ΚΑΚΟΗΘΟΥΣ ΥΠΕΡΤΑΣΗΣ

ΑΣΤΕΡΗΣ ΠΕΤΡΟΣ¹, ΒΗΤΟΣ ΙΩΑΝΝΗΣ ΗΡΑΚΛΗΣ¹, ΣΤΕΡΓΙΟΠΟΥΛΟΣ ΓΕΩΡΓΙΟΣ¹, ΖΑΦΕΙΡΟΠΟΥΛΟΣ ΠΑΡΑΣΚΕΥΑΣ¹, ΧΡΙΣΤΟΛΟΥΔΟΥ ΑΙΚΑΤΕΡΙΝΗ¹, ΚΑΛΟΓΕΡΟΠΟΥΛΟΣ ΧΡΗΣΤΟΣ¹, ΜΠΑΓΚΑΚΗ ΕΛΕΝΗ¹

1: ΟΦΘΑΛΜΟΛΟΓΙΚΗ ΚΛΙΝΙΚΗ ΠΑΝΕΠΙΣΤΗΜΙΑΚΟΥ ΓΕΝΙΚΟΥ ΝΟΣΟΚΟΜΕΙΟΥ ΙΩΑΝΝΙΝΩΝ

ΙΣΤΟΡΙΚΟ - ΚΛΙΝΙΚΗ ΕΞΕΤΑΣΗ

Φύλο:

Άνδρας

Συμπτώματα:

Θάμβος όρασης,
άμφω, από διμήνου

Ηx:

Ελεύθερο

VA:

OD 1/10

OS 8/10

ΙΟΡ

OD 15 mmHg

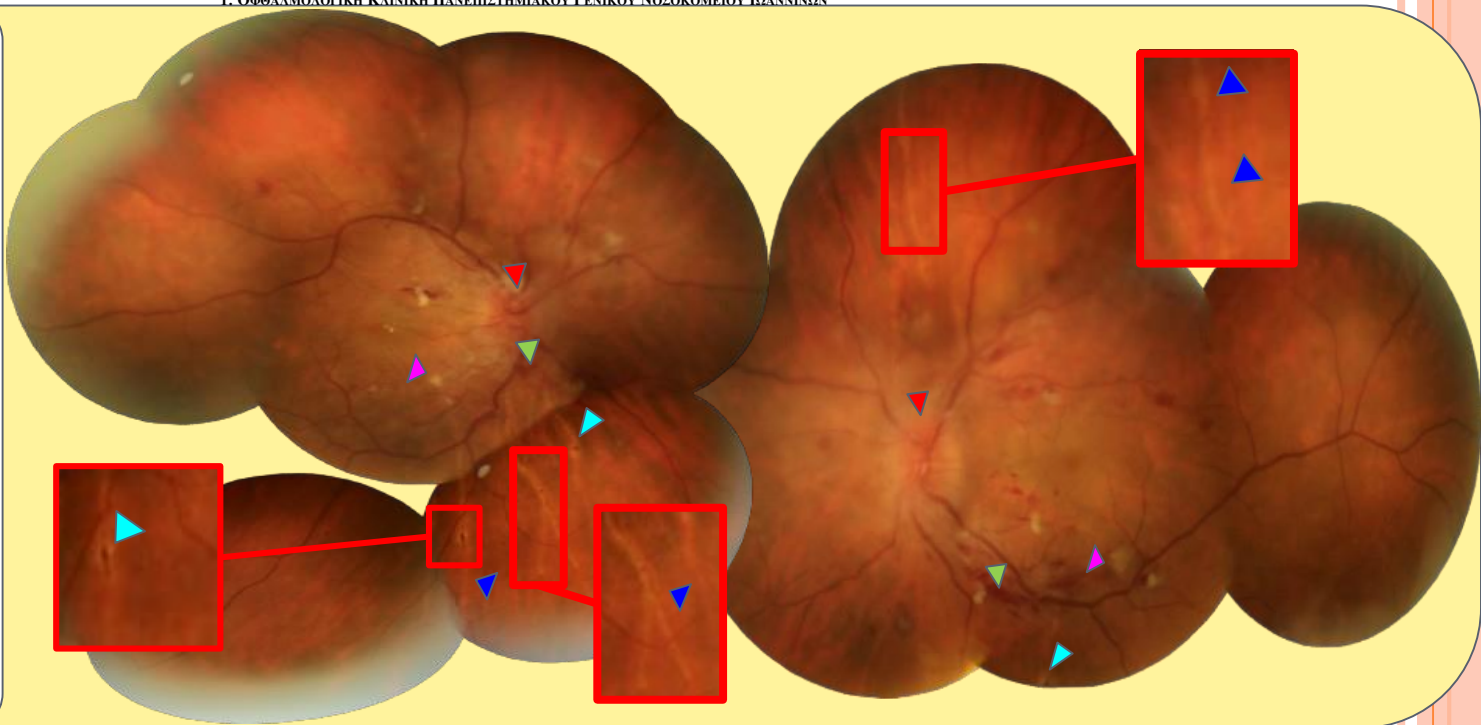
OS 16 mmHg

Α.Π. στην εξέταση

230/160 mmHg

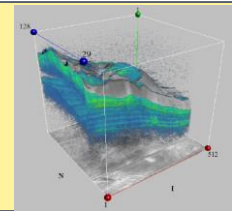
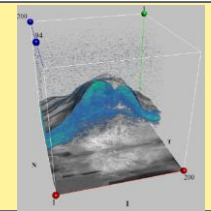
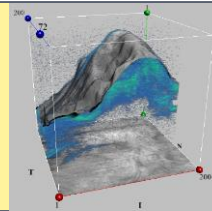
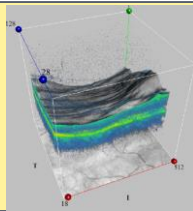
Εικόνα 1:

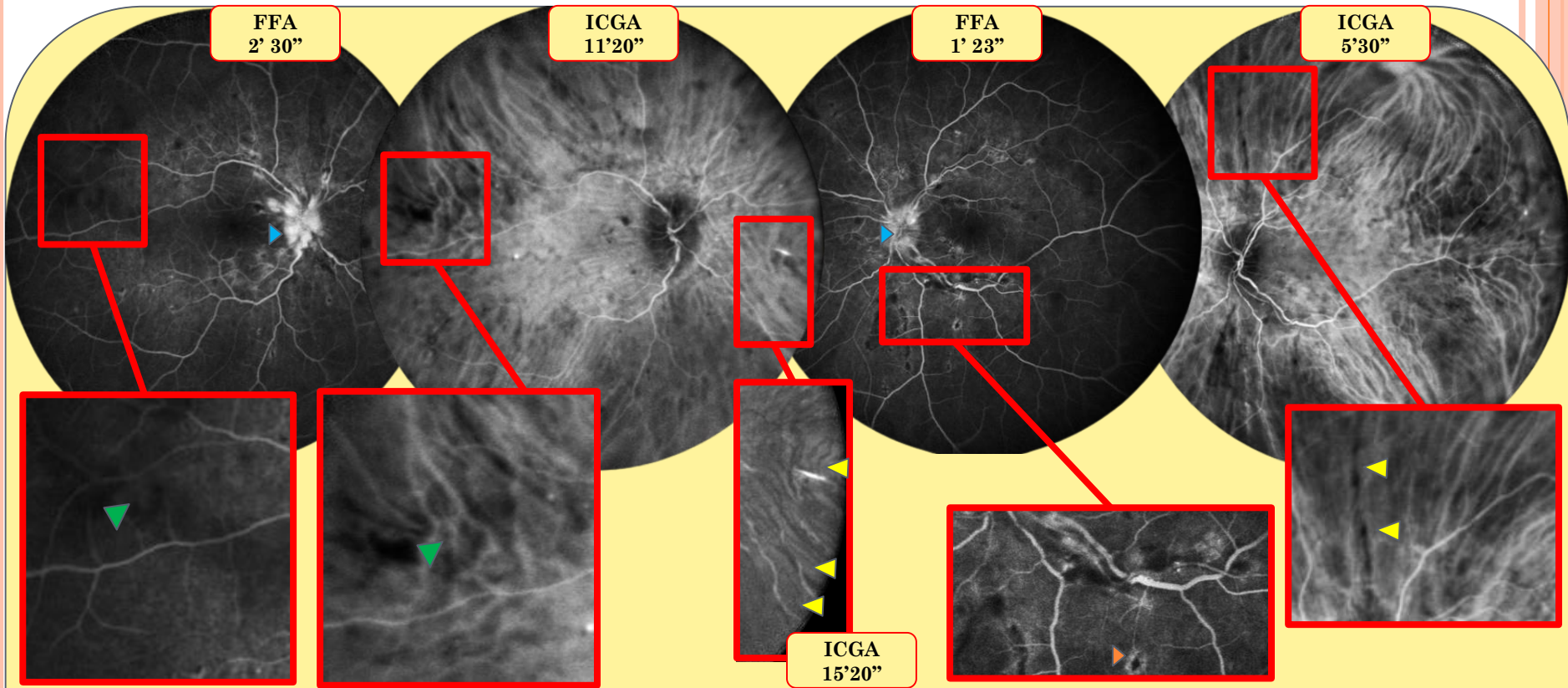
- οίδημα οπτικής θηλής (▶)
- Αιμορραγίες (▶)
- cotton wool spots (▶)
- Elschnig spots (▶)
>RPE clumping με περιβάλλουσα απώλεια χρωστικής
- Siegrist streaks (▶)
>Σκληρωτικά αγγεία χοριοειδούς, με υπερκείμενη ατροφία των choriocapillaris και του RPE



Εικόνα 2:

3D reconstruction οιδήματος οπτικού νεύρου και ωχράς (ένδο- και υποαμφ/κο υγρο)



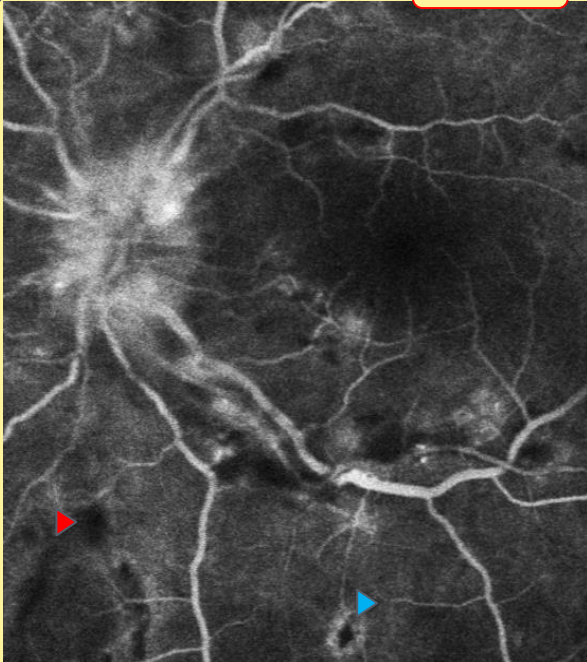


Εικόνα 3: Αγγειογραφία με φλουορεσκαΐνη (FFA) και ινδοκυανίνη (ICGA).

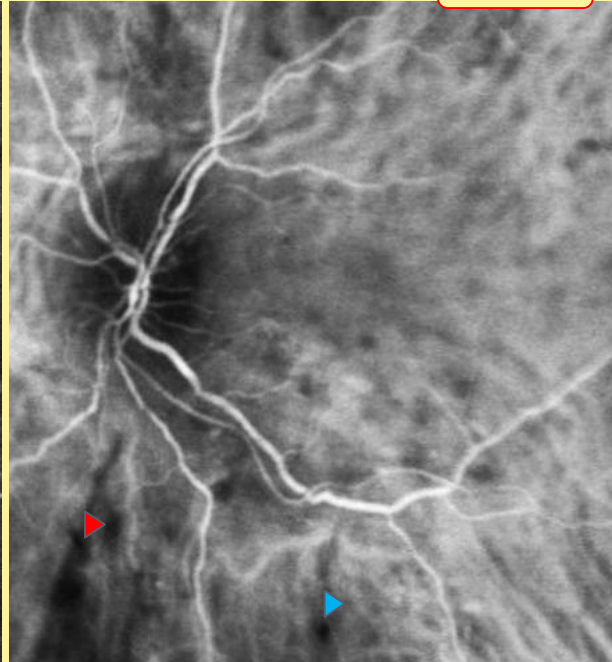
- Διαρροή χρωστικής και οίδημα της οπτικής θηλής στη FFA (▶)
- Περιοχές ισχαιμίας στην FFA και την ICGA (▶)
- Elschnig spots (▶)
- Siegrist steaks (Σκληρωτικά αγγεία) στην ICGA με καθυστέρηση πλήρωσης (▶). Παραμένουσα χρωστική σε όψιμες φάσεις.

MULTIMODAL IMAGING ΠΕΡΙΠΤΩΣΗΣ ΧΟΡΙΟΑΜΦΙΒΛΗΣΤΡΟΕΙΔΟΠΑΘΕΙΑΣ ΣΕ ΕΛΑΦΡΟΣ ΚΑΚΟΗΘΟΥΣ ΥΠΕΡΤΑΣΗΣ


FFA



ICGA



angio-OCT
(choroid)



Εικόνα 4: FFA, ICGA και angio-OCT αριστερού οφθαλμού, της ίδιας κεντρικής περιοχής

- Μειωμένη αιμάτωση χοριοειδούς στην angio-OCT, σε αντιστοιχία με τις βλάβες από ICGA
- Ισχαιμικές περιοχές (▶)
- Elschnig spot (▶)